HIPERTENSIUNEA INTRACRANIANA

Sef Lucrari Dr St M Iencean
Universitatea de Medicina si Farmacie "Grigore T Popa" Iasi

Hipertensiunea intracraniană (HIC) este creşterea presiunii intracraniene produsa prin dereglarea mecanismelor de echilibru presional intracranian. Echilibrul presional intracranian se menţine prin păstrarea constantă a volumelor compartimentelor endocraniene: parenchimul cerebral, lichidul cefalo-rahidian şi conţinutul sanguin. Cresterea intrinsecă de volum a compartimentelor intracraniene şi / sau adăugarea unui volum extrinsec determină cresterea presiunii intracraniene peste valorile normale. Cunoasterea patogeniei hipertensiunii intracraniene s-a făcut progresiv prin precizarea simptomelor majore şi stabilirea relaţiei între prezenţa HIC şi existenţa unui proces înlocuitor de spaţiu intracranian. Hipertensiunea intracraniană poate exista şi în absenţa leziunilor expansive intracraniene şi în aceste situaţii s-a folosit denumirea de pseudotumor cerebri .

Hipertensiunea intracraniană a fost împărţită initial în două grupe principale:
- hipertensiunea intracraniană apărută în procesele expansive intracraniene şi
- hipertensiunea intracraniană pseudotumorală, apărută în alte boli decît procesele expansive intracraniene, cunoscută şi sub denumirea de pseudotumor cerebri.

Orice sindrom de HIC are o etiologie si un mecanism patogenic; pe masura ce cunostintele si modalitatile de explorare cranio-cerebrala au evoluat, s-au precizat cauzele si patogenia majoritatii sindroamelor de HIC si formele de hipertensiune intracraniana cu etiologie neclara au ramas tot mai putine.

Sindroamele de HIC cu etiologie neprecizata sunt incluse in categoria de hipertensiune esentiala sau idiopatica, numita si pseudotumor cerebri. Toate sindroamele de HIC sunt secundare, chiar daca pentru HIC idiopatica inca nu este precizata etiologia sau patogenia.

În prezent după etiologie şi mecanismele prin care apare dereglarea relaţiei volum-presiune intracraniană sînt diferenţiate mai multe tipuri de hipertensiune intracraniană :

I. HIC idiopatică sau HIC esenţială, cunoscută si sub numele de pseudotumor cerebri . Etiologia nu este clar stabilită. Apare în boli endocrine, tulburări metabolice sau diverse boli hematologice etc. Ipoteza patogenică actuală se bazează pe dereglarea barierei hemato-encefalice concomitent cu tulburarea dinamicii circuitelor fluidice intracraniene dar cu menţinerea autoreglării circulaţiei cerebrale.

II. HIC secundara, cu etiologia si mecanismele patogenice clare:

1. HIC parenchimatoasă apare în procesele expansive intracraniene (tumori cerebrale, hematoame intracraniene, abcese cerebrale etc.), în edemul cerebral traumatic, în ischemia cerebrală cu edem cerebral hipoxic, în intoxicaţii generale cu neurotoxine etc.

2. HIC prin tulburările dinamicii LCR-ului . Tulburările de dinamică ale LCR-ului pot fi:
- tulburări ale circulaţiei LCR-ului de la formare pînă la rezorbţie şi
- tulburări ale mecanismelor de rezorbtie ale LCR-ului în sistemul de drenaj venos.

3. HIC vasculară apare cînd creşterea presiunii intracraniene este secundară tulburărilor circulaţiei sanguine, cerebrale sau extracerebrale. Mărirea volumului parenchimului cerebral în HIC vasculară este produsă prin edem cerebral sau prin creşterea volumului sanguin cerebral („creier congestiv"). Edemul cerebral şi / sau parenchimul cerebral congestiv determină

creşterea presiunii intracraniene. Creşterea volumului sanguin cerebral apare în cazul unui aport sanguin arterial crescut intracranian sau în scăderea ori blocarea drenajului venos.
Relatia temporală etiologică împarte cauzele hipertensiunii intracraniene în :
- cauze acute ce determină cresterea acută a presiunii intracraniene cu instalarea rapidă a sindromului de HIC si care includ traumatismele cranio-cerebrale, leziunile ischemice acute sau hemoragia intracerebrală; de asemenea infectii ca encefalita sau meningita pot duce la HIC;
- cauze cronice , care produc cresterea progresivă a presiunii intracraniene si decompensare tardivă a HIC; acestea includ multe din tumorile intracraniene, blocarea progresivă a circulatiei LCS-ului, hematomul subdural cronic, hipertensiunea intracraniană idiopatică etc.

Cresterea presiunii intracraniene (PIC) induce tulburări fiziopatologice în urma cărora structurile endocraniene suferă modificări specifice si rezultă o simptomatologie şi modificări paraclinice caracteristice, corelate cu afecţiunea cauzală.

Hipertensiunea intracraniană este un semn al bolii cauzale şi evoluează ca un sindrom odată cu aceasta sau poate evolua aparent independent . Evoluţia hipertensiunii intracraniene ca sindrom rezultă din transformarea creşterii PIC în mecanism patogenic şi din progresia simptomelor caracteristice, a caror intensitate poate depăşi chiar simptomatologia bolii iniţiale.

Presiunea intracraniană. Postulatul Monro-Kellie

Presiunea intracraniană este presiunea intrinsecă dezvoltată de structurile endocranio-spinale (parenchim nervos, sînge şi LCS) si rezultată din efectul forţelor tensionale ale conţinutului asupra învelişului limitant dural. Factorul determinant al presiunii intracraniene este reprezentat de volumul şi distribuţia apei în spaţiul craniospinal.

Valorile presiunii intracraniene se raportează la valoarea presiunii atmosferice. Obisnuit presiunea intracraniană (PIC) are valorile normale medii cuprinse între 2 mm şi 12 mm Hg, cu valori maxime pînă la 15 – 20 mm Hg , corespunzînd valorilor de 80-150 mm H2O .Copilul mic are valorile normale ale PIC mai mici, cu valorile maxime pînă la aproximativ 10 mm Hg. Presiunea intracraniană poate avea valori negative depinzînd de poziţia corpului şi a capului sau poate prezenta creşteri mari pentru perioade extrem de scurte de timp (în timpul strănutului etc.).

Monro în 1783 şi Kellie în 1824 au stabilit relatiile între craniu şi conţinutul cerebral si au postulat că volumul endocranian intradural este constant şi conţinutul său reprezentat de creier şi de conţinutul său sanguin este incompresibil. Burrows în 1864 a completat această teorie cu ideea schimburilor reciproce între circulaţia sanguină şi LCS. La începutul secolului trecut Weed şi McKibben (1919, 1929) au definitivat conceptul de schimburi reciproce între toate componentele endocraniene. Orice variaţie de volum a uneia din cele trei componente este imediat compensată de schimbările în volumul celorlalte componente .

Conţinutul endocranian este reprezentat de :
- parenchimul cerebral : 80 % - 83, 5 % din care aproximativ 10% este reprezentat de fluidul extracelular parenchimatos ,
- lichid cefalo-rahidian : 10 %,
- sînge şi vase cerebrale : 7 % - 10 %.

Relaţia Monro-Kellie sau postulatul Monro-Kellie , cu completările ulterioare , stabileşte că :

Volumul parenchimatos + Volumul sanguin cerebral + Volumul LCR = Constant

Modificarea volumului unei componente endocraniene este însosită de o modificare de volum în sens opus, cu rol compensator, din partea celorlalte componente pentru menţinerea constanţei

volumului endocranian.
Aparitia si expansiunea unui volum nou endocranian se face pe seama volumelor normale preexistente:

Volum parenchimatos	+	**Volum sanguin cerebral**	+	**Volum LCS**	+	***Volum suplimentar patologic***	=	**Volum intracranian constant**

Constanţa volumelor endocraniene implică un volum fix al conţinătorului ; relaţia nu este valabilă la copilul cu suturile neosificate, unde modificările volumului endocranian pot induce creşterea volumului neurocraniului .

Componentele lichidiene endocraniene prezintă valori presionale care le permit circulaţia între diferite sectoare intracraniene, circulatia extra- intracraniană şi îndeplinirea rolurilor fiziologice. Presiunea sanguină arterială poate varia în jurul valorilor normale medii de 100 mmHg , cu maxime admise pînă la 150 mmHg , iar presiunea LCS –ului este de aproximativ 10 mmHg. Presiunea parenchimatoasă este în echilibru cu presiunea LCS -ului din sistemul ventricular şi spaţiile subarahnoidiene.

Presiunea parenchimatoasă	=	**Presiunea indusă vascular**	+	**Presiunea fluidului parenchimatos**	=	**Presiunea interstiţială**	=	**Presiunea LCR**

Presiunea interstiţială rezultată este egală cu presiunea LCR-ului ventricular sau subarahnoidian şi determinarea oricărei dintre acestea constituie valoarea presiunii intracraniane .

PIC = Presiunea interstiţială parenchimatoasă = Presiunea LCR

Circulaţia sanguină cerebrală este asigurată prin diferenţa dintre presiunea sanguină şi presiunea intracraniană. Asigurarea unui debit sanguin cerebral uniform este fundamentală pentru funcţionarea cerebrală. Mecanisme complexe de autoreglare ale circulaţiei cerebrale asigură o presiune de perfuzie cerebrală de minim 70 mm Hg şi debitul sanguin cerebral se menţine normal la valori cvasi-constante de 50 – 65 ml / 100 g / min

Păstrarea integrităţii morfo-funcţionale a parenchimului cerebral impune ca presiunea de perfuzie cerebrală să fie menţinută la valori adecvate în relaţie cu presiunea intracraniană.

Clinica hipertensiunii intracraniene

Tabloul clinic al hipertensiunii intracraniene cuprinde două grupede simptome :

- principale, reprezentate de cefalee, vărsături, edem papilar şi tulburările psihice,
- secundare sau accesorii care sînt iritaţia meningiană, pareze de nervi oculomotori, tulburări vegetative, uneori crize comitiale.

Asocierea între cefalee şi modificările de fund de ochi este semnificativă pentru hipertensiunea intracraniană. Adăugarea tulburărilor psihice şi /sau a vărsăturilor constituie un tablou clinic patognomonic pentru hipertensiunea intracraniană.

Cefaleea este cel mai frecvent simptom din hipertensiunea intracraniană; este prezentă în 55 - 60% din cazurile de tumori intracraniene, dar în aproape 90% din celelalte cazuri de hipertensiune intracraniană. Cefaleea poate apare precoce, ca prin simptom, cu caracter progresiv sau se instalează tardiv, în raport cu evoluţia bolii care determină sindromul de HIC. Cefaleea poate fi generalizată sau difuză şi localizată. În contrast cu acest caracter evolutiv al cefaleei din hipertensiune intracraniană, cefaleea din alte afecţiuni îşi păstrează caracteristicile perioade îndelungate .

Se consideră că cefaleea din HIC apare prin sumarea mai multor mecanisme prin care sînt excitaţi receptorii intracranieni pentru durere:

- dilatare venoasă cerebrală secundară hipercapniei,
- tracţionarea venelor cerebro - meningee „în punte”,
- stimularea receptorilor algici din dura mater bazală prin tensionarea arterelor de la baza craniului,
- stimularea locală a receptorilor algici durali în leziunile parenchimatoase superficiale,
- iritarea şi lezarea unor nuclei, centri sau circuite implicaţi în mecanismele durerii, prin efectele mecanice de compresie şi deplasare de structuri datorită dezvoltării tumorale.

Puseele hiperalgice pot să apară legate de mişcările capului, cînd se poate produce blocarea circulaţiei LCR. În cazul unui copil mic, sau sugar, doar agitaţia poate sugera cefaleea, impunîndu-se corelarea cu alte semne şi explorări.

Edemul papilar este considerat împreună cu cefaleea un semn patognomonic, deoarece este produs prin creşterea presiunii intracraniene şi evoluează concordant cu sindromul de hipertensiune intracraniană. Instalarea edemului papilar se produce treptat şi adesea există o corespondenţă cu tulburările de acuitate vizuală.

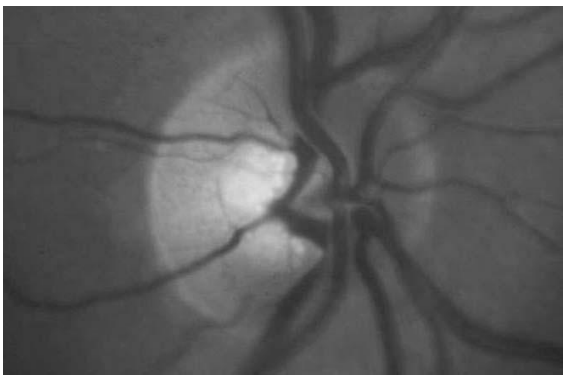

a

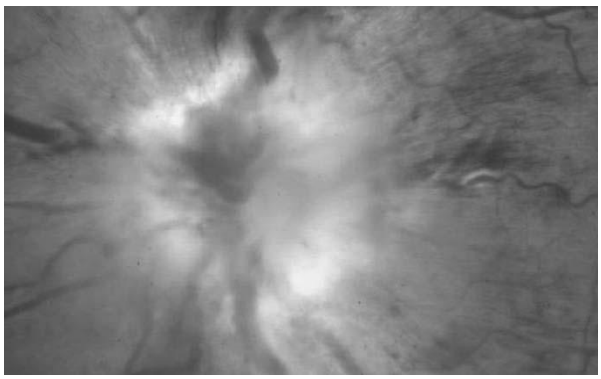

b

Figura 1. Examenul de fund de ochi :
a. papila normală , b. edem papilar cu stază venoasă

În cazul progresiei hipertensiunii intracraniene se instalează atrofia optică secundară caracterizată prin decolorare şi escavare progresivă papilară şi reaparaţia delimitării marginilor papilei.
Există situaţii cînd creşterea PIC nu se evidenţiază prin apariţia edemului papilar:
- instalarea acută a sindromului de HIC,
- atrofie optică bilaterală preexistentă,
- la copiii mici edemul papilar este mai rar deoarece pe măsura creşterii PIC este posibilă creşterea volumului cranian.
- la vîrstnici, în general după 60 - 65 ani, edemul papilar este mai rar sau mai puţin accentuat datorită frecvenţei atrofiei cerebrale.
Vărsăturile in mod clasic fac parte din triada patognomonică pentru sindromul de hipertensiune intracraniană. Vărsăturile apar în general tardiv în evoluţia hipertensiunii intracraniene şi frecvenţa lor este dependentă de vîrsta pacientului şi de cauza creşterii PIC.
Tulburările psihice sînt adesea mai frecvente decît voma . Creşterea PIC determină instalarea şi evoluţia edemului cerebral şi scăderea fluxului sanguin cerebral cu diminuarea progresivă a activităţii psihice. Accentuarea tulburărilor psihice corespunde creşterii presiunii intracraniene cu afectarea debitului sanguin cerebral şi se manifestă prin tulburări de comportament (iritabilitate, impulsivitate, agresivitate), afectarea capacităţii de raţionament şi scăderea marcată a eficacităţii intelectuale.

Alături de aceste semne, care constituie tabloul clinic caracteristic pentru hipertensiunea intracraniană progresivă parţial compensată sau înaintea producerii decompensării, pot fi prezente şi alte semne (mai puţin frecvente şi cu semnificaţie mai redusă) :
- pareze de nervi oculomotori (oculomotorul extern) cu diplopie intermitentă sau permanentă;
- semne de iritaţie meningiană (evocatoare pentru posibilatatea de angajare cerbeloasă în absenţa hemoragiei subarahnoidiene).
- tulburări endocrine prin compresiune directă bazal - lichidiană şi expansiune intraselară datorită HIC şi cu aspect secundar de şa turcească goală („emptu sella”);
- crizele comiţiale - frecvente în tumori supratentoriale cu hipertensiune intracraniană; („iritaţia” corticală indusă tumoral este relevată mai precoce prin creşterea presiunii intracraniene)
- tulburări acustico vestibulare - vertij, nistagmus etc, care par dependente de localizarea tumorală în fosa cerebeloasă.
Tabloul clinic poate fi complet sau cel mai frecvent predomină un simptom. Debutul poate fi rapid , cu apariţia majorităţii simptomelor într-un interval scurt de timp, sau progresiv cu instalarea lentă a simptomatologiei.
În raport de vîrstă simptomatologia prezintă cîteva particularităţi care diferenţiază sindromul de HIC la copilul mic şi la vîrstnic de tabloul clinic al adultului.
  În cazul decompensării sindromului de hipertensiune intracraniană tabloul clinic se modifică rapid şi alarmant:

- simptomele tipice se accentuează foarte mult: cefaleea, vărsăturile, tulburările psihice,
- simptomatologia bolii cauzale poate deveni pregnantă, se produc crize convulsive iniţiale sau creşte frecvenţa şi durata crizelor convulsive preexistente, apar sau se accentuează deficite motorii; sau simptomatologia bolii cauzale prezentă, dar discretă, devine nesemnificativă faţă de simptomele manifeste de HIC
- apar tulburări neurologice şi vegetative determinate de suferinţa diencefalo mezencefalică şi apoi a restului trunchiului cerebral, cu aspect de agravare progresivă.

Agravarea sindromului de HIC se evidenţiază clinic prin tulburări de conştiinţă (vigilenţă): apatie, somnolenţă, confuzie, torpoare ; starea de comă; - tulburări vegetative (triada Cushing), sindrom piramidal, interesarea nervilor cranieni .

Hipertensiunea intracraniană idiopatică

Hipertensiunea intracraniană idiopatică numita inca si ***pseudotumor cerebri*** este caracterizată prin creşterea presiunii intracraniene în absenţa unui proces expansiv intracranian, a hidrocefaliei, a unei infecţii intracraniene, a trombozei sinusurilor venoase durale sau a encefalopatiei hipertensive. Astfel hipertensiunea intracraniană idiopatică corespunde doar parţial vechii denumiri de pseudotumor cerebri .

Diagnosticul de hipertensiune intracraniană idiopatică poate fi pus numai după măsurarea presiunii intracraniene şi după explorarea neuroimagistică completă.

Criteriile de diagnostic ale hipertensiunii intracraniene idiopatice sînt :
- explorarea LCS : presiunea lichidului cefalo-rahidian este mai mare de 25 cm H_2O, adică mai mare de 18 - 20 mm Hg (manometrie lombară), lichidul cefalo-rahidian are compoziţie normală : proteinorahie normală sau scăzută şi celularitate normală,
- tablou clinic : sînt prezente simptome determinate de presiunea crescută intracraniană : edem papilar , cefalee, cu absenţa semnelor de localizare neurologică (pareza de abducens nu este semn focal).
- explorarea cerebrală : prin computer tomografie sau rezonanţă magnetică constată aspecte normale cranio-cerebrale, eventual se poate evidenţia un sistem ventricular redus de dimensiuni (de aspect colabat) - fără semnificaţie, sau şa turcească goală (empty sella) ; de asemenea nu există vreo suspiciune clinică sau neuroimagistică de tromboză de sinus venos intracranian.

Un element orientativ este predomimenţa sexului feminin cu o proporţie femei / bărbaţi de aproximativ 2-8 / 1 , cu interesarea grupelor de vîrstă 20 - 50 de ani şi cu incidenţa maximă în decada a treia de vîrstă.

Pentru situaţiile patologice foarte diverse în care apare hipertensiunea intracraniană idiopatică şi fără o relaţie etiopatogenică clară se foloseşte termenul de „factori asociaţi”. Condiţiile patologice în care apare hipertensiunea intracraniană idiopatică sînt numeroase şi dificil de sistematizat : tulburări metabolice şi endocrine , obezitatea , hipotiroidie, anomalii paratiroidiene, etc., anemii prin carenţa de Fe; boli de sistem - lupus eritematos; medicamente: - acid nalidixic, tetracicline, vitamina A, carbonat de litiu, sindroame familiale, etc.

Mecanismele patogenice sunt reprezentate de afectarea barierei hemato-encefalice cu hiperproducţie de fluid interstiţial şi edem cerebral extracelular ; lichidul cefalo-rahidian este produs normal, există schimburi crescute dinspre fluidul interstiţial spre LCR la nivel transependimar şi pial transcerebral ; se produce o rezorbţie crescută a LCR-ului şi există un

eflux venos rapid. Aceste circuite fluidice justifică presiunea mare a lichidului cefalo-rahidian şi permit menţinerea autoreglării circulatorii cerebrale cu funcţionare nervoasă normală.

Sindromul clinic cuprinde în general doar cefaleea, uneori apar progresiv tulburări de vedere (scăderea acuităţii vizuale) şi pareze de oculomotori. Examenul de fund de ochi evidenţiază edemul papilar, care este prezent în toate cazurile de hipertensiune intracraniană idiopatică.

Tratamentul este simptomatic pentru cefalee şi se administrează antiedematoase cerebrale tip dexametozonă sau diuretice (acetazolamidă, furosemid) pentru scăderea presiunii intracraniene. S-au folosit puncţii lombare repetate şi şuntare lombaro-peritoneală cu rezultate clinice bune.

Hipertensiunea intracraniană parenchimatoasă

Hipertensiunea intracraniană parenchimatoasă este creşterea presiunii intracraniene datorită modificărilor de volum intracraniene printr-o leziune parenchimatoasă intrinsecă (expansivă intraparenchimatoasă, edem cerebral etc.) sau extrinsecă (compresiune extraparenchimatoasă tumorală, traumatică, infecţioasă etc.). Leziunea cerebrală primară şi modificările secundare de volum endocraniene (volum nou expansiv sau compresiv, edem cerebral hipoxic sau traumatic etc.) produc dereglarea mecanismelor de echilibru presional intracranian .

Hipertensiunea intracraniană parenchimatoasă poate să apară în :

- leziunile înlocuitoare de spaţiu intracranian : tumori cerebrale, hematoame intracraniene, abcese cerebrale, leziuni chistice intracraniene etc.,
- edemul cerebral traumatic,
- edemul cerebral hipoxic prin ischemia cerebrală secundară posttraumatică sau din hemoragia subarahnoidiană,
- intoxicaţii generale cu neurotoxine (endogene sau exogene) etc.

Hipertensiunea intracraniană parenchimatoasă cu debut acut

Hipertensiunea intracraniană parenchimatoasă cu debut acut apare atunci cînd creşterea presiunii intracraniene este foarte rapidă prin modalitatea precipitată a producerii leziunii sau prin depăşirea bruscă a mecanismelor de compensare presională în cazul unei leziuni intracraniene cu evoluţie progresivă infraclinică. HIC acută prin leziune brutală cranio-cerebrală este tipică pentru traumatismele cranio-cerebrale grave, dar se poate întîlni şi în alte suferinţe cerebrale instalate acut ca hematoamele intraparenchimatoase apărute pe fondul hipertensiunii arteriale sau prin ruperea unei malformaţii vasculare cerebrale etc. Simptomele de debut în cazul acestor afecţiuni sînt reprezentate de simptomele hipertensiunii intracraniene decompensate .

1. Hipertensiunea intracraniană acută în traumatismele cranio-cerebrale

Patogenia traumatismelor cranio-cerebrale cuprinde modul de acţiune al agentului traumatic şi de transmitere a forţei lezionale asupra extremităţii cefalice şi modul de reacţie al structurilor endocraniene la acţiunea agentului traumatic .

Apariţia sindromului de hipertensiune intracraniană şi deteriorarea clinică este determinată de modul în care se produc leziunile endocraniene şi rapiditatea cu care este depăşit volumul endocranian limită pînă la care se poate asigura compensarea presională.

Leziunile primare sau secundare traumatice determină creşterea presiunii intracraniene prin mărirea volumului endocranian datorită :

1. - unui volum suplimentar adăugat prin :

- hematom intraparenchimatos traumatic
- hematom extraparenchimatos - subdural
  - extradural

2. - creşterea volumului parenchimului cerebral prin :
   - edem cerebral ,
   - edemaţierea cerebrală congestivă („ creier congestiv “)
3. - creşterea volumului LCR-ului (hidrocefalie acută posttraumatică) prin :
   - blocarea circulaţiei LCR prin : - sînge intraventricular,
     - hematom în fosa posterioară,
     - contuzie cerebeloasă cu edem , cu blocarea ventriculului al IV-lea .
   - blocarea rezorbţiei LCR în hemoragia subarahnoidiană.

Mecanismele prin care apare hidrocefalia acută posttraumatică o includ în forma patogenică de hipertensiune intracraniană produsă prin tulburările de dinamică ale LCR-ului.

Apariţia sindromului de hipertensiune intracraniană acută imediat posttraumatic depinde de viteza creşterii volumului suplimentar endocranian sau a expansiunii volumului parenchimului cerebral şi deci de rapiditatea creşterii presiunii intracraniene pînă la valoarea limită normală de 20 mm Hg şi apoi peste această valoare.

Toate cazurile de traumatisme cranio-cerebrale grave au indicaţie pentru monitorizarea presiunii intracraniene :

- bolnavi în comă cerebrală traumatică cu scorul GCS cuprins între 3 – 8 , cu imagine computer tomografică cranio-cerebrală patologică care necesită rezolvare neurochirurgicală.
- bolnavi în comă cerebrală traumatică (scorul GCS cuprins între 3 – 8), cu examinare CT cerebrală normală, dar care are unul dintre următorii factori de risc :
  - vîrsta peste 40 de ani,
  - deficit motor uni- sau bilateral, sau răspuns motor tip decerebrare / decorticare uni sau bilateral
  - valorile tensiunii arteriale sistolice sub 90 mm Hg la prezentare.

Terapia traumatismelor cranio-cerebrale grave trebuie făcută ţinînd cont de datele astfel obţinute care atenţionează asupra creşterii presiunii intracraniene, scăderii presiunii de perfuzie cerebrală, concomitent cu tratamentul tulburărilor metabolice din parenchimul cerebral.

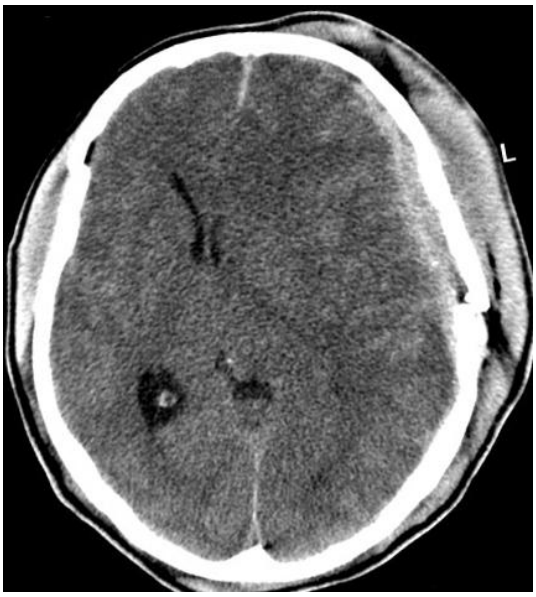

Figura 2 Fractură craniană bilaterală cu hematom extradural sub traiectul de fractura parietal stîng , cu edem traumatic marcat şi cu sindrom de HIC traumatic acut emisferic stîng; comă gradul III, scor Glasgow 5

2. Hipertensiunea intracraniană parenchimatoasă acută netraumatică

Hipertensiunea intracraniană parenchimatoasă cu debut acut poate apare în leziunile intracraniene parenchimatoase netraumatice cu debut brusc cum sînt hematoamele intraparenchimatoase apărute pe fondul hipertensiunii arteriale sau prin ruperea unei malformaţii vasculare cerebrale etc. Adesea în aceste situaţii se combină creşterea brutală de volum a hematomului intracerebral cu blocajul circulaţiei LCR-ului prin efracţia sîngelui în sistemul ventricular, ceea ce determină şi apariţia unei hidrocefalii obstructive acute.

Hipertensiunea intracraniană parenchimatoasă cu debut acut poate să apară şi în cazul unei leziuni intracraniene puţin simptomatică (tumoră, abces etc.) cu sindrom de HIC compensat initial si apoi se produce depăşirea bruscă a mecanismelor de compensare presională.

Hipertensiunea intracraniană parenchimatoasă cu debut acut poate să apară şi în absenţa unei leziuni înlocuitoare de spaţiu intracranian, în cazul sindromului de encefalopatie posterioară reversibilă (PRES) [numit şi de sindromul de leucoencefalopatie posterioară reversibilă = RPLS] de etiologie nehipertensivă. Sindromul de encefalopatie posterioară reversibilă (PRES) este manifestarea clinică a unui sindrom acut de HIC reversibil .

II. Hipertensiunea intracraniană parenchimatoasă cu debut progresiv

Procesele expansive intracraniene cu evoluţie progresivă se pot manifesta clinic iniţial printr-un sindrom neurologic de focar sau altă simptomatologie nespecifică iar ulterior se adaugă simptomatologia hipertensiunii intracraniene. Tumorile benigne intracraniene au o rată lentă de creştere de volum şi sindromul neurologic se instalează progresiv, iar sindrmul de HIC poate

apare tardiv . Tumorile maligne au o rată de dezvoltare rapidă şi sindromul neurologic apare precoce. Apariţia sindromului de hipertensiune intracraniană depinde de caracteristicile leziunilor endocraniene. Aceste caracteristicile lezionale se referă la : viteza de mărire a volumului suplimentar dependentă de natura leziunii , efectul biologic asupra ţesutului cerebral adiacent şi de localizarea volumului suplimentar (compresiune directă asupra structurilor vitale, blocarea circulaţiei LCR-ului) .

Glioamele cerebrale cu grad redus de malignitate Sindromul de HIC cu edem papilar apare mai rar deoarece frecvent localizarea tumorală nu afectează circulaţia LCR-ului şi deoarece simptomele dominante aduc pacientul la medic înainte de creşterea volumului tumorii care să producă semne de hipertensiune intracraniană.

Glioamele cerebrale de grad ridicat de malignitate Mecanismele care determină apariţia sindromului HIC sînt locale parenchimatoase : compresiune asupra structurilor vecine sau căile de circulaţie ale LCR-ului şi difuze intracraniene date de creşterea presiunii intracraniene prin volumul tumoral.

Metastazele cerebrale sînt însoţite de edem cerebral important şi hipertensiunea intracraniană este prezentă frecvent.

Tumorile benigne intracraniene prezintă o rată de creştere lentă şi clinica este reprezentată de sindroamele neurologice focale şi tardiv de sindromul de hipertensiune intracraniană. Cel mai frecvent sindromul de HIC apare prin blocajul circulaţiei LCR-ului .

Hipertensiunea intracraniană prin tulburările dinamicii LCS-ului

Hipertensiunea intracraniană prin tulburările dinamicii LCS-ului este creşterea presiunii intracraniene determinată de tulburările circulaţiei LCS-ului din momentul formării sale la nivelul plexurilor coroide şi pînă la trecerea lui în circulaţia venoasă.

Tulburările de dinamică ale lichidului cefalo-rahidian sînt:

- tulburări ale circulaţiei LCS-ului de la formare pînă la la locul de rezorbţie . Sistemul ventricular supraiacent obstrucţiei îşi măreşte volumul şi se produce o hidrocefalie internă obstructivă.
- tulburări ale trecerii LCS-ului în sistemul de drenaj venos (rezorbţie).

Hipertensiunea intracraniană în hidrocefalia internă obstructivă

Hipertensiunea intracraniană este determinată de tulburările circulaţiei LCR-ului .

Blocajul circulaţiei LCR-ului se realizează prin:

- stenoză de apeduct Sylvius – malformativă, tumorală, prin hemoragie intraventriculară sau stenoză secundară inflamatorie.
- procesele expansive intraventriculare de ventricul III sau de ventricul IV care blochează circulaţia LCR-ului.
- blocarea extrinsecă a sistemului ventricular prin leziuni paraventriculare.
- obstrucţia comunicărilor cu cisternele subarahnoidiene - foramen Magendie, foramene Luschka;

Simptomele hidrocefaliei variază după vîrsta apariţiei bolii, modalitatea progresiei hidrocefaliei şi caracteristicile individuale. Evolutia sindromului de HIC este rapidă şi dacă nu se intervine cu terapia adecvată se ajunge la hipertensiune intracraniană decompensată
Tratamentul are ca scop restabilirea echilibrului între producerea şi absorbţia LCS-ului şi îndepărtarea sau ocolirea cauzelor unui blocaj în circulaţia LCS-ului .
In raport de etiologie şi mecanismul patogenic se face:
- tratamentul medical care poate diminua producerea de LCS – acetazolamidă,
- tratamentul neurochirurgical etiologic al leziunii compresive,
- tratament neurochirurgical de drenaj al LCS-ului :
    - se montează un şunt ventriculo-peritoneal ,
    - se practică ventriculostomia endoscopică a ventriculului III,
    - se folosesc puncţii lombare de drenaj, repetate.

Hipertensiunea intracraniană prin scăderea rezorbţiei LCS-ului

Hipertensiunea intracraniană este determinată de scăderea rezorbţiei lichidului cefalo-rahidian prin diverse cauze care afectează direct mecanismele de rezorbţie. Structurile anatomice care asigură drenajul LCR-ului în sinusurile venoase pot fi interesate în meningita acută, în hemoragia subarahnoidiană din traumatisme, anevrisme etc, în carcinomatoză meningeală, în meningită cronică din sarcoidoză etc. Lichidul cefalorahidian se acumulează în sistemul ventricular şi se produce o hidrocefalie comunicantă, cu edem cerebral hidrocefalic periventricular şi cu sindrom de hipertensiune intracraniană .

Hipertensiunea intracraniană de etiologie vasculară

Hipertensiunea intracraniană poate apare în bolile cerebro-vasculare datorită tulburărilor circulatorii sanguine, cerebrale sau extracerebrale, care modifică dinamica fluidelor intracraniene şi determină creşterea presiunii intracraniene. Se produc tulburări în autoreglarea hemodinamicii cerebrale şi în continuare volumul parenchimului cerebral creşte prin edem cerebral sau prin mărirea volumului sanguin cerebral („creier congestiv”) cu creşterea secundară a presiunii intracraniene.
Tipurile vasculare de hipertensiune intracraniană au etiologii caracteristice şi apar prin:

- încetinirea sau scăderea fluxului venos intracranian în tromboflebitele şi trombozele venoase cerebrale, scăderea fluxului venos la nivelul sinusului longitudinal superior (SLS) în leziuni compresive direct (fractură cu înfundare etc.) sau în şuntarea SLS printr-o malformaţie arterio-venoasă intracraniană, sau bolile extracraniene care blochează circulaţia venoasă de retur la nivel cervical, reduc drenajul venos cerebral şi determină scăderea absorbţiei lichidului cranio-spinal şi apoi apariţia edemului cerebral.
- în encefalopatia hipertensivă, cînd se produce edem cerebral hidrostatic (prin ultrafiltrare) şi edemaţiere congestivă cerebrală (prin vasodilatţie).
- ischemia cerebrală sau stroke-ul ischemic scade aportul sanguin arterial şi determină edem cerebral ischemic, care este un edem cerebral mixt, atît edem celular (citotoxic) cît şi edem cerebral extracelular indus oncotic (vasogen).

Trombozele venoase cerebrale

Drenajul venos cerebral este încetinit sau chiar oprit în cazul bolilor care afectează circulaţia venoasă intracraniană sau în afecţiuni extracraniene care interesează vasele mari de la baza gîtului, în general prin compresiune de vecinătate.

Circulaţia venoasă cerebrală este redusă în : tromboflebite cerebrale şi tromboze venoase corticale superficiale, trombozele sinusurilor durale,tromboza sistemului venos profund şi tromboza sinusului cavernos. Ocluzia venoasă trombotică apare mai frecvent în următoarele situaţii etiologice : infecţii , leziuni tumorale la nivelul sinusului, traumatisme cranio-cerebrale, sarcină şi lehuzie etc., o incidenţă redusă o au calcificările coasei extinse sinusal (figura).

Simptomatologia este determinată de leziunea cauzală iniţială, după care pot apare simptome focale neurologice legate de progresia trombozei venoase şi simptome determinate de creşterea presiunii intracraniene. Adesea se produce un infarct venos care se asociază cu hemoragie cerebrală, ceea ce agravează tabloul clinic neurologic.

In general clinica evoluează pînă la un sindrom incomplet sau complet de hipertensiune intracraniană.

Tratamentul trombozelor venoase cu sindrom de HIC este :

- etiologic şi patogenic pentru afecţiunea vasculară, cînd este posibil ,
- patogenic pentru sindromul de hipertensiune intracraniană .

Un mecanism patogenic particular este scăderea fluxului venos la nivelul sinusului longitudinal superior (SLS) cu blocaj important al rezorbţiei LCR-ului :

- în malformaţiile arterio-venoase cu interesarea venei Galien (anevrisme de venă Galien) ; la sugar şi copilul mic simptomatologia dominantă este afectarea cardiacă datorită creşterii întoarcerii venoase şi la copilul mai mare apare sindromul de HIC.
- în cazul unei fracturi craniene intruzive mediane care interesează treimea posterioară a SLS.
- la copiii cu craniostenoze cu anomalii ale drenajului venos care interesează sinusul sigmoid şi vena jugulară ce poate determina o hipertensiune venoasă, cu diminuarea drenajului LCR-ului şi creşterea presiunii intracraniene.

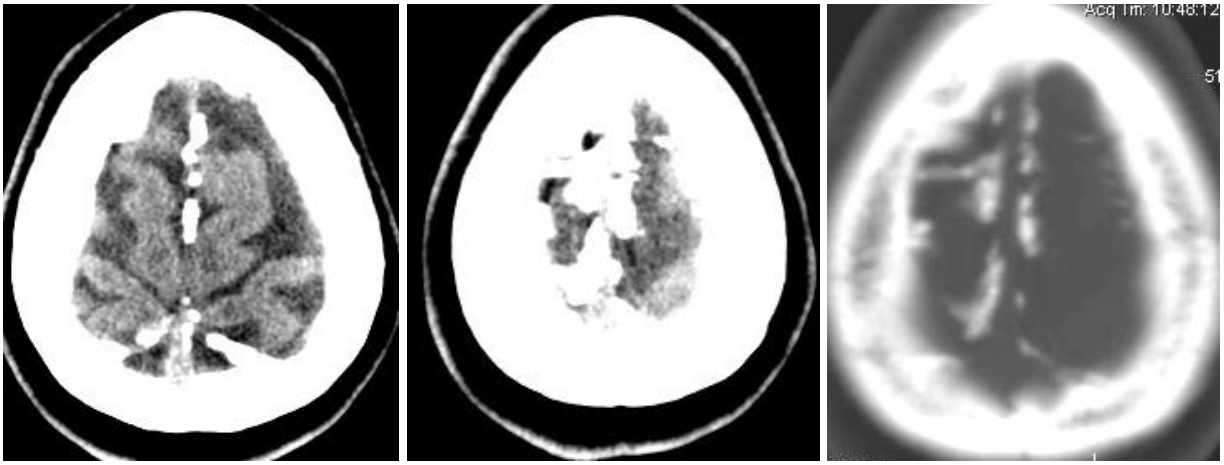

a b c

Figura 3. Calcificări la nivelul coasei creierului (a) extinse spre sinusul longitudinal superior (b), bilateral (c), cu încetinirea drenajului venos, scăderea rezorbţiei LCS-ului şi sindrom de HIC.

Encefalopatia hipertensivă

Hipertensiunea arterială este cel mai important factor predispozant pemntru bolile cerebro-vasculare şi cea mai frecventă complicaţie este hemoragia cerebrală. Creşterea exagerată a valorilor tensiunii arteriale sistemice determină de asemenea tulburări ale autoreglarii circulaţiei cerebrale cu alte suferinţe cerebrale secundare .

Encefalopatia hipertensivă este definită de tabloul clinic de hipertensiune intracraniană indusă de un puseu acut de hipertensiune arterială si apare in :

- hipertensiunea arterială „ malignă “,
- hipertensiunea arterială necontrolată / netratată în sarcină (eclampsia),
- hipertensiunea arterială din glomerulonefrită, feocromocitom etc.

Creşterea acută a valorilor presiunii sanguine duce la ineficienţa autoreglării vasculare cerebrale şi apare o dilataţie vasculară cerebrală generalizată şi / sau creşte permeabilitatea capilarelor cerebrale. Creşterea permeabilităţii barierei hemato-encefalice a fost constatată mai frecvent la nivelul substanţei cenuşii .

Creşterea volumului parenchimului cerebral se produce prin :

- edemaţierea cerebrală congestivă („ creier congestiv “) prin vasodilataţie,
- edem cerebral extracelular hidrostatic , prin ultrafiltrare în cazul menţinerii intacte a barierei hemato-encefalice (barieră hemato-encefalică închisă)
- edem cerebral extracelular oncotic (vasogen) prin lezarea barierei hemato-encefalice (barieră hemato-encefalică deschisă) .

Tratamentul encefalopatiei hipertensive este atît etiologic cît şi patogenic :

- tratamentul puseului hipertensiv, ca aspect etiologic şi
- tratamentul patogenic al sindromului de hipertensiune intracraniană.

Boala ischemică cerebro-vasculară

Ischemia cerebrală este determinată de insuficienţa circulatorie cerebrală , care se poate fi cronică sau acută. Stroke-ul ischemic reprezintă 85 % din bolile cerebro-vasculare. Leziunile cerebrale ischemice întinse se însoţesc de edem cerebral cu herniere cerebrală şi de creşterea presiunii intracraniene.

Infarctul ischemic cerebral extins cu fenomene de hipertensiune intracraniană este determinat de ocluzia sau stenoza unei artere magistrale cerebrale : artera carotidă internă sau un ram terminal care irigă un teritoriu întins, cum este artera cerebrală mijlocie.

Infarctul ischemic extins al arterei sylviene apare la aproximativ 10 % din pacienţii cu insuficienţă circulatorie cerebrală acută şi a fost numit infarct malign al arterei sylviene datorită mortalităţii crescute , de pînă la 80 % din cazuri, în ciuda mijloacelor terapeutice folosite.

Infarctul ischemic cerebelos masiv poate produce colabarea ventriculului al IV-lea cu apariţia unei hidrocefalii obstructive acute şi sindrom acut de HIC şi are efect compresiv direct asupra trunchiului cerebral cu apariţia tulburărilor vegetative.
In cazul stroke-ului ischemic emisferic cerebral, scăderea debitului sanguin în teritoriul arterei cerebrale mijlocii determină apariţia tulburărilor metabolice ischemice la nivelul parenchimului cerebral afectat. Permeabilitatea capilarelor cerebrale creşte (barieră hemato-encefalică deschisă) şi apare edemul cerebral extracelular oncotic (vasogen) . Evoluţia este în mod obişnuit rapidă cu extensia edemului cerebral, creşterea presiunii intracraniene şi apariţia herniei cerebrale subfalciforme (deplasare de linie mediană spre emisferul cerebral neafectat). Deşi mecanismul de creştere a presiunii intracraniene este prin ischemie cerebrală cu edem cerebral hipoxic, caracteristic pentru leziunile parenchimatoase, etiologia este reprezentată de afectarea unei artere magistrale cerebrale şi include stoke-ul ischemic în hipertensiunea intracraniană vasculară.

Evoluţia este rapidă spre decompensarea hipertensiunii intracraniene cu aproape 80 % rezultate nefavorabile în ciuda tratamentelor aplicate.
Se încearcă tratamentul etiologic al obstrucţiei arteriale şi tratamentul patogenic pentru sindromul de HIC . In primele trei ore de la debut se poate face administrarea intravenoasă de activator recombinat de plasminogen tisular (rtPA) în doză de 0.9 mg/kg , maxim 90 mg ; administrarea de streptokinază sau alţi agenţi trombolitici nu are aceeaşi eficienţă ca rtPA. Se tratează patogenic edemul cerebral cu diuretice osmotice (manitol), hiperventilaţie dacă există iminenţa dcompensării hipertensiunii intracraniene şi producerea de hernie cerebrală etc.
Uneori s-a încercat efectuarea unei intervenţii chirurgicale :

- craniectomie decompresivă de fosă cerebrală posterioară şi de evacuare a unui infarct cerebelos cu efect compresiv asupra trunchiului cerebral, eventual drenaj ventricular,
- craniectomie decompresivă şi evacuarea unui infarct masiv emisferic cerebral, ceea ce poate diminua hipertensiunea intracraniană, dar pacienţii care supravieţuiesc rămîn cu deficite neurologice majore.

Figura 4. Infarct malign de arteră sylviană stîngă cu edem cerebral ischemic important şi herniere cerebrală subfalciformă (prin tulburare de ritm cardiac)

Tratamentul hipertensiunii intracraniene

Tratamentul hipertensiunii intracraniene depinde de tipul de hipertensiune intracraniană şi de stadiul evolutiv al bolii. Tratamentul este în primul rînd etiologic pentru a îndepărta cauza care a indus creşterea presiunii intracraniene, concomitent se încearcă stoparea mecanismelor patogenice prin care sînt afectate structurile nervoase şi se aplică un tratament simptomatic pentru a diminua intensitatea sindromului clinic. Termenul de tratament etiologic se referă la etiologia hipertensiunii intracraniene şi anume la cauza imediată care determină creşterea presiunii intracraniene : spre exemplu în situaţia unei metastaze cerebrale care duce la HIC, sensul de tratament etiologic este dat acţiunii de extirpare a metastazei şi nu are legătură cu etiologia şi terapia neoplaziei de origine. Tratament hipertensiunii intracraniene poate fi complex prin combinarea celor trei modalităţi terapeutice aplicate concomitent sau succesiv ori se aplică numai terapia patogenică şi cea simptomatică, în raport de stadiul clinic şi explorările paraclinice .

Precizarea tipului de hipertensiune intracraniană determină terapia care trebuie aplicată :

1. tratamentul este etiologic în :

- procesele expansive intracraniene : tumori cerebrale, hematoame intracraniene, abcese cerebrale,chist hidatic etc. din hipertensiunea intracraniană parenchimatoasă,
- encefalopatia hipertensivă din hipertensiunea intracraniană vasculară,

- trombozele vaselor intracraniene, venoase sau arteriale, din hipertensiunea intracraniană vasculară,
- tulburările de circulaţie ale LCR-ului prin existenţa unei tumori ventriculare sau paraventriculare cu apariţia hidrocefaliei obstructive,
- tulburările de rezorbţie ale LCR-ului din meningita acută.

2. tratamentul patogenic se aplică în :
- toate cazurile de HIC cu etiologie cunoscută menţionate mai sus, pentru a opri evoluţia mecanismelor patogenice care au fost deja declanşate ,
- hipertensiunea intracraniană parenchimatoasă prin edem cerebral posttraumatic, edem cerebral hipoxic prin ischemia cerebrală secundară posttraumatică sau din hemoragia subarahnoidiană, intoxicaţii generale cu neurotoxine (endogene sau exogene) etc.
- hipertensiunea intracraniană de tip vascular prin tromboze venoase cerebrale, tromboză de sinus sagital superior cu scăderea drenajului venos si blocarea absorbtiei de LCR sau în edemul cerebral ischemic secundar din stroke-ul ischemic determinat de ocluzia sau stenoza vaselor cerebrale mari,
- hipertensiunea intracraniană prin tulburarea dinamicii LCR-ului
- hipertensiunea intracraniană idiopatică mai ales pentru blocarea evoluţiei unor complicaţii în raport de unele posibile mecanisme patogenice .

3. tratamentul simptomatic :
- toate cazurile de hipertensiune intracraniană la care se aplică terapia etiologică şi / sau patogenică beneficiază de tratamentul simptomatic în raport de simptomatologia prezentată,
- în hipertensiunea intracraniană idiopatică.

Tratamentul etiologic

I. In cazul unui proces expansiv intracranian care produce sindromul de hipertensiune intracraniană, tratamentul etiologic constă în intervenţia chirurgicală pentru îndepărtarea leziunii. Tehnicile neurochirurgicale permit în foarte multe situaţii ablaţia respectivului proces expansiv intracranian :

- extirparea tumorilor cerebrale este completă sau parţială în raport de localizarea tumorii faţă de structurile nervoase elocvente şi depinzînd de caracterul benign sau malign al neoformaţiei. Prin îndepărtarea neoformaţiei dispare atît volumul suplimentar endocranian ca prim moment în dezvoltarea hipertensiunii intracraniene cît şi efectul compresiv asupra căilor de circulaţie ale LCR-ului şi efectul edematogen asupra parenchimului nervos adiacent.
- leziunile traumatice expansive, cu sau fără edem cerebral traumatic, sînt rezolvate chirurgical prin evacuarea hematoamelor traumatice, îndepărtarea dilacerării cerebrale edematogene etc.,
- alte leziuni expansive intracraniene, netumorale sau netraumatice, cum sînt abcesul cerebral, empiemul dural, chistul hidatic etc. sînt rezolvate neurochirurgical de obicei prin evacuare completă.

II. În cazul sindromului de HIC de etiologie toxică, cum este sindromul de encefalopatie posterioară reversibilă (PRES) secundar administrării de imunosupresoare sau citostatice , care

acţionează posibil ca neurotoxice şi cu dezvoltarea edemului cerebral citotoxic, tratamentul constă în oprirea medicaţiei imunosupresoare sau citostatice, cu ameliorare în cîteva zile.
III. In cazul encefalopatiei hipertensive tratamentul etiologic este tratamentul crizei hipertensive cu revenirea progresivă, dar destul de rapid, la valori normale ale tensiunii arteriale.
IV. In hipertensiunea intracraniană de tip vascular prin tromboze venoase cerebrale, tromboză de sinus sagital superior etc. se pot folosi substanţe antitrombotice şi anticoagulante .
V. In stroke-ul ischemic determinat de ocluzia sau stenoza vaselor cerebrale mari se pot folosi substanţe cu acţiune fibrinolitică : tromboliza intravenoasă, enzime ce degradează fibrinogenul etc. Ocluzia trombotică de arteră sylviană poate beneficia de o anastomoză extra-intracraniană cu artera temporală superficială. Endarterectomia carotidiană şi angioplastia, cu îndepărtarea mecanică a coagulului sanguin ori cu montarea unui stent arterial, s-au practicat în urgenţă, dar unele procedee se prezintă mai ales ca tratamente chirurgicale profilactice pentru infarctul cerebral la pacienţi cu accidente vasculare cerebrale ischemice tranzitorii repetate.
VI. Hipertensiunea intracraniană meningeală secundară unei meningite acute beneficiază de tratamentul etiologic al meningitei bacteriene, care scade inflamaţia meningeală şi diminuă tulburările secundare de rezorbţie ale LCR-ului .

Tratamentul patogenic

Tratamentul patogenic se aplică în toate formele de hipertensiune intracraniană pentru a opri mecanismele patogenice prin care diverse cauze determină creşterea presiunii intracraniene şi prin care sînt depăşite capacităţile de compensare ale creşterilor presionale endocraniene.
Tratamentul patogenic are ca scop :
- să acţioneze asupra dezvoltării edemului cerebral, iar odată apărut să determine diminuarea edemului prin terapii medicamentoase sau să încerce scăderea efectului neoformaţiei sau al edemului cerebral perilezional asupra restului parenchimului nervos prin decompresiune chirurgicală,
- să împiedice apariţia hidrocefaliei interne şi în cazul hidrocefaliei obstructive constituite să scadă volumul LCR-ului ventricular ,
- să prevină tulburările circulatorii endocraniene sau să readucă spre normalitate circulaţia sanguină cerebrală deja afectată, pentru a opri evoluţia ischemiei cerebrale,
- în cazul unor semne premergătoare unei complicaţii, să stopeze evoluţia procesului respectiv (decompresiunea nervului optic în HIC idiopatică pentru oprirea evoluţiei cecităţii etc.),
- înaintea apariţiei sau la primele semne de decompensare a hipertensiunii intracraniene prin apariţia unei hernii cerebrale, să încerce manevre de protejare a parenchimului nervos prin drenaj ventricular, craniectomie decompresivă subtemporală, craniectomie de fosă cerebrală posterioară cu excizia arcului posterior al atlasului etc.

Tratamentul simptomatic

Tratamentul simptomatic este necesar în majoritatea cazurile de hipertensiune intracraniană

pentru scăderea intensităţii simptomelor pînă îşi face efectul terapia etio-patogenică şi apoi concomitent cu aceastea. Se folosesc antialgice, antiemetice, antivertiginoase, anticonvulsivante, antitermice, sedative etc., în raport de simptomatologie.

Bibliografie

- Arseni C, Constantinescu Al I Hipertensiunea intracraniană Ed Academiei Române, Bucuresti 1972
- Bagdasar D, Arseni C Traite de neurochirurgie, Ed Academiei, Bucureşti,1951
- Constantinovici A, Ciurea AV Ghid practic de neurochirurgie, Ed Medicală, Bucureşti, 1998
- Donnan GA, Davis SM. Surgical decompression for malignant middle cerebral artery infarction: a challenge to conventional thinking. Stroke. 2003 ; **34** :2307.
- Dunn LT. Raised intracranial pressure.J Neurol Neurosurg Psychiatry. 2002 ;**73** :i23-7.
- Forsyth R, Baxter P, Elliott T. Routine intracranial pressure monitoring in acute coma.Cochrane Database Syst Rev. 2001;**3** :CD002043..
- Iencean St M A new classification and a synergetical pattern in intracranial hypertension . Medical Hypotheses , 2002;**58**:159-63.
- Iencean St M Brain edema - a new classification. Medical Hypotheses. 2003;**61**:106-9.
- Iencean St M Actual state in intracranial hypertension, Ed. „Gh. Asachi" Iaşi 2003
- Iencean St M Pattern of increased intracranial pressure and classification of intracranial hypertension. Journal of Medical Sciences, 2004, **4** :52- 58
- Iencean St M Vascular intracranial hypertension, J Med Sciences 2004 , **4**,: 276 – 281
- Iencean St M Hipertensiunea intracraniană, Ed Institutul European, Iaşi, 2006
- Jiang JY, Xu W, Li WP, Xu WH, et al Efficacy of standard trauma craniectomy for refractory intracranial hypertension with severe traumatic brain injury: a multicenter, prospective, randomized controlled study. J Neurotrauma. 2005;**22**:623-8.
- Marmarou A. The pathophysiology of brain edema and elevated intracranial pressure. Cleve Clin J Med. 2004;**71** Suppl 1:S6-8.
- Panigrahi M. Idiopathic intracranial hypertension. Neurosurgery. 2004;**55**:1231-2.
- Piper I, Barnes A, Smith D, Dunn L. The Camino intracranial pressure sensor: is it optimal technology? An internal audit with a review of current intracranial pressure monitoring technologies. Neurosurgery. 2001;**49**:1158-64.
- Rajpal S, Niemann DB, Turk AS. Transverse venous sinus stent placement as treatment for benign intracranial hypertension in a young male: case report and review of the literature. J Neurosurg. 2005;**102**:342-6.
- Schneider GH, Bardt T, Lanksch WR, Unterberg A. Decompressive craniectomy following traumatic brain injury: ICP, CPP and neurological outcome. Acta Neurochir Suppl. 2002;**81**:77-9.
- Shin RK, Balcer LJ. Idiopathic Intracranial Hypertension Curr Treat Options Neurol.2002;**4**:297-305.
- Stam J. Thrombosis of the cerebral veins and sinuses. N Engl J Med. 2005;**352**:1791-8.
- Tamimi A, Abu-Elrub M, Shudifat A, et al. Superior sagittal sinus thrombosis associated with raised intracranial pressure in closed head injury with depressed skull fracture. Pediatr Neurosurg. 2005;**41**:237-40.
- Tsumoto T, Miyamoto T, Shimizu M, et al . Restenosis of the sigmoid sinus after stenting for treatment of intracranial venous hypertension: case report. Neuroradiology. 2003 ;**45**:911-5.